

# COMPTE-RENDU : CANCER BRONCHIQUE NON À PETITES CELLULES (NPC)

MARIE-PIERRE REVEL pour la SIT

## MASSE OU NODULE PRINCIPAL :

### Description :

(caractère spiculé, polylobé, nécrotique, composante en verre dépoli, bronchogramme, ...)

- ✓ Coté : Droit/ Gauche
- ✓ Grand diamètre axial : ..... cm / Non mesurable
- ✓ T1a ≤ 2cm < T1b ≤ 3cm < T2a ≤ 5cm < T2b ≤ 7cm < T3
- ✓ Siège : Central / Périphérique (segmentaire et au delà)
  - Lobe : ..... Segment : .....
  - Franchissement scissural : Oui (T2) / Non
- ✓ Densité : Solide / Verre dépoli / Mixte
- ✓ Atteinte bronchique :
  - Lobaire ou souche > 2 cm de la carène (T2)
  - < 2 cm de la carène (T3)
  - Carène (T4)
- ✓ Atélectasie / Pneumonie obstructive
  - Lobaire (ou bilobaire droite) (T2) / Pulmonaire (T3)

## STRUCTURES ADJACENTES :

- ✓ Plèvre pariétale et Paroi (Lyse osseuse, extension aux parties molles, épaissement pleural) Oui (T3) / Non / Douteux
- ✓ Atteinte diffuse de la plèvre (Nodules tissulaires) Oui (M1a) / Non / Douteux
- ✓ Médiastin
  - Graisse Oui (T3) / Non
  - Paralysie phrénique Oui (T3) / Non
  - Fenêtre aortopulmonaire Oui (T4) / Non
  - Oreillette G Oui (T4) / Non / Douteux
  - Œsophage Oui (T4) / Non / Douteux
  - Vertèbre Oui (T4) / Non / Douteux
  - Vaisseaux (VCS - AP - Aorte) Si oui (T4)
    - Liseré graisseux préservé (Non)
    - Contact > 90° Douteux
    - 360° ou bourgeon endo-vasculaire (Oui)

## NODULES À DISTANCE (≥ 5 MM NON CALCIFIÉS) :

Unique / Multiples / Miliaire métastatique (M1a)

Grand(s) diamètre(s) : .....

Siège : Même lobe (T3 potentiel)

Même poumon (T4 potentiel)

Controlatéral (M1a potentiel)

T

### AUTRES CONSTATATIONS :

- ✓ Emphysème sévère
- ✓ Embolie pulmonaire
- ✓ Plaques pleurales
- ✓ Retour veineux pulmonaire anormal
- ✓ Athérome sévère, score calcique élevé

## ADÉNOMÉGALIES

(petit axe ≥ 1 cm, hors pneumonie obstructive)

- ✓ **Hilaire** : Zones 10,11
  - Homolatéral (N1 potentiel) Oui / Non
  - Controlatéral (N3 potentiel) Oui / Non
- ✓ **Médiastinal** : Zones 2 à 9
  - Homolatéral\* (N2 potentiel) Oui / Non
  - Controlatéral\* (N3 potentiel) Oui / Non
- ✓ **Sus-claviculaire** : (N3 potentiel) Oui / Non

### Caractéristiques :

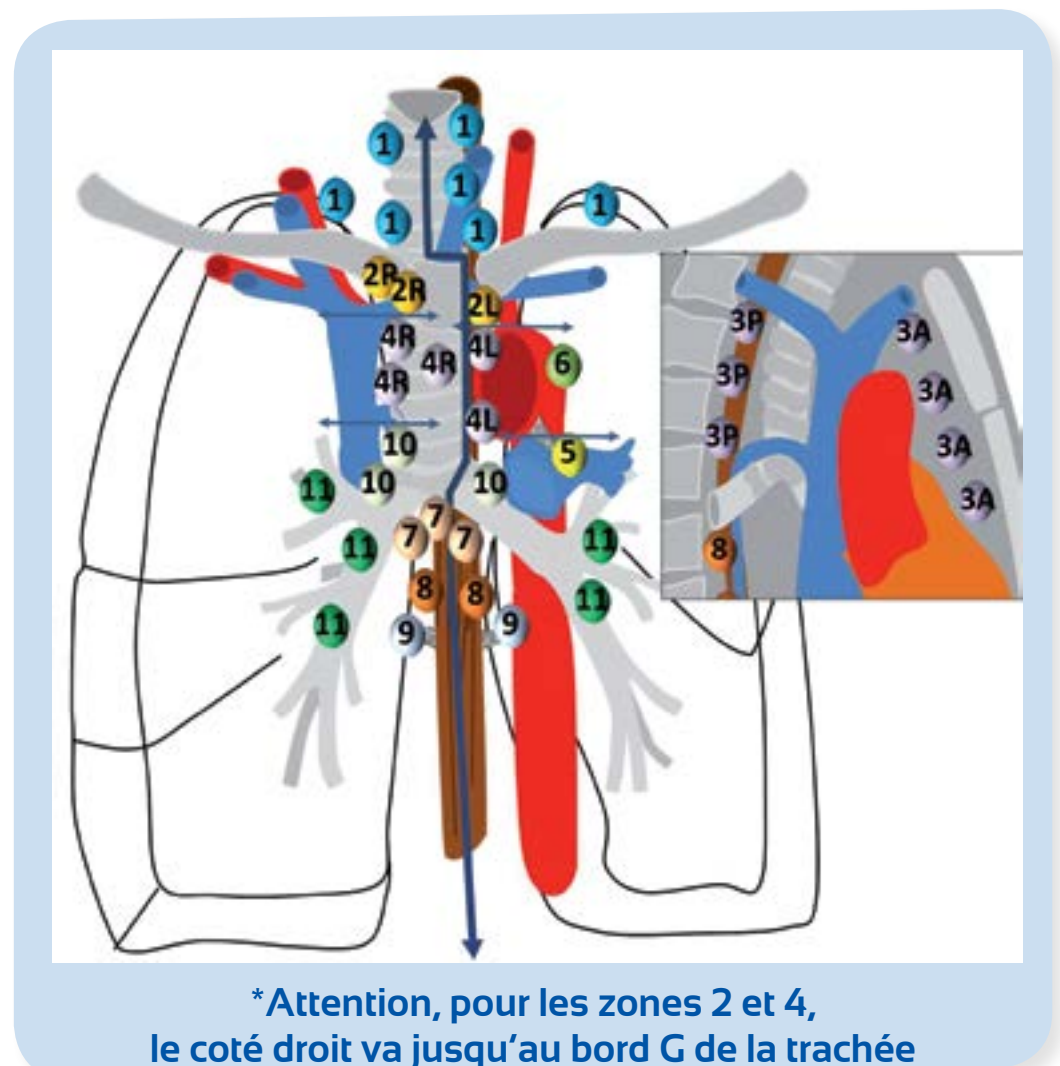
- Plus de 2 cm (« bulky ») Oui / Non
- Multisites Oui / Non

N

## ATTEINTE EXTRATHORACIQUE (M1b)

- ✓ Surrénales : Oui / Non / Douteux
- ✓ Foie : Oui / Non / Douteux
- ✓ Os : Oui / Non / Douteux
- ✓ Cerveau : Oui / Non / Douteux
- ✓ Autre organe : Oui / Non / Douteux

M



## SYNTHÈSE ET CONCLUSION :

La lésion peut être classée c (clinical)T... N... M...

Autre constatation influençant la prise en charge :

### RÉFÉRENTIEL :

- ✓ INCa – juin 2011

### RECOMMANDATION TECHNIQUE :

- ✓ Guide pratique à l'usage des radiologues – juin 2009

### CLASSIFICATION:

- ✓ TNM - février 2009