

Route de la Radiologie Interventionnelle

Mis à jour le 14/02/2013 par SFR

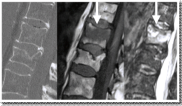
Posters « transversaux » :

- [Redacted]
- Le rôle du manipulateur en RI
- [Redacted]
- [Redacted]
- [Redacted]
- [Redacted]
- [Redacted]
- [Redacted]
- [Redacted]
- [Redacted]
- [Redacted]
- [Redacted]
- [Redacted]
- [Redacted]
- [Redacted]


Sociétés d'organes – Présentation d'un acte :

- [Redacted]
- [Redacted]
- [Redacted]
- [Redacted]
- [Redacted]
- [Redacted]
- [Redacted]
- [Redacted]
- [Redacted]
- [Redacted]
- [Redacted]

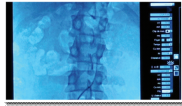
Vidéos



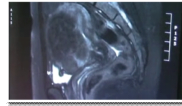
Traitement percutané des tassements vertébraux



Tumeur osseuse apport de la cimentoplastie




Dénervation rénale



Embolisation de fibrome utérin



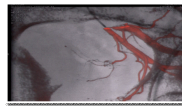
Anévrisme de l'aorte en sujet âgé inopérable



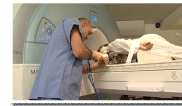Quand la radiofréquence évite la laparotomie



Radio-embolisation hépatique



Embolisation de la prostate



Macrobiopsies sous IRM