

Fig 4

Mis à jour le 13/08/2010 par SFR

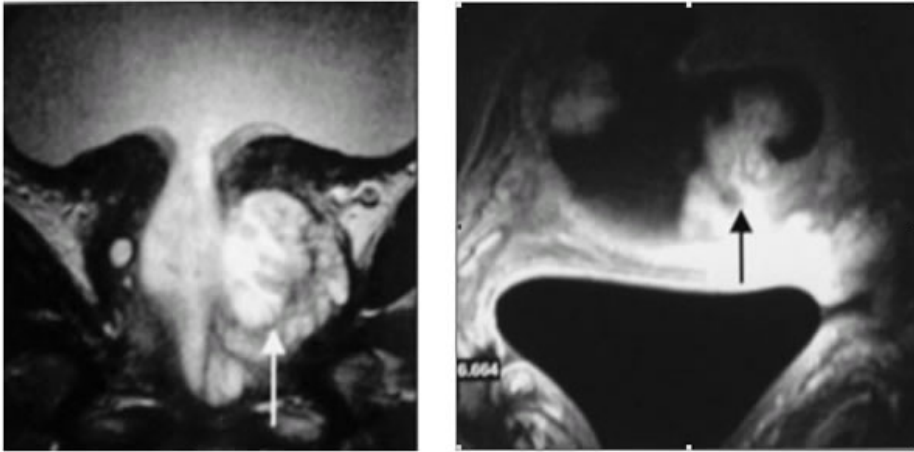


Fig. 4 : Adénocarcinome urétéral développé dans un diverticule étudié en IRM A : image pondérée T2 B : image pondérée T1 après injection Gadolinium