

Fig 2

Mis à jour le 13/08/2010 par SFR

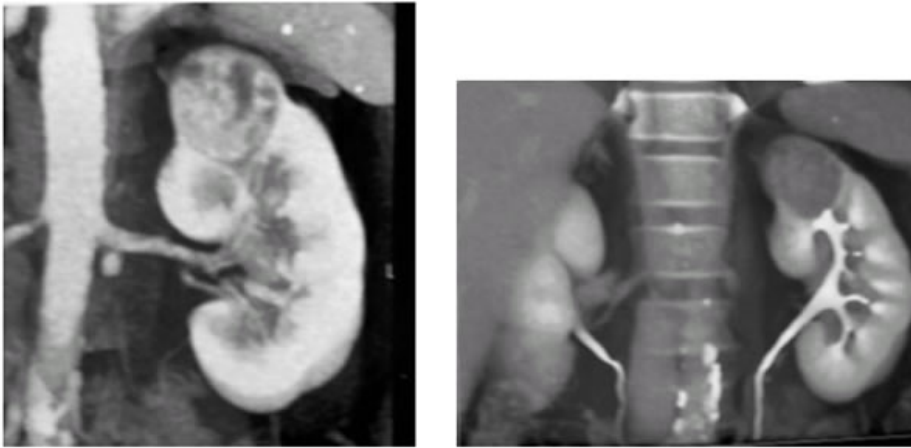


Fig. 2 : Adénocarcinome rénal étudié après injection iodée en TDM multidétecteurs (rendu volumique)
A : le cliché au temps angiographique montre une masse hypervasculaire de 3 cm au pôle supérieur B :
le cliché au temps excrétoire montre un discret effet de masse sur le groupe caliciel supérieur