

Fig 3

Mis à jour le 13/08/2010 par SFR

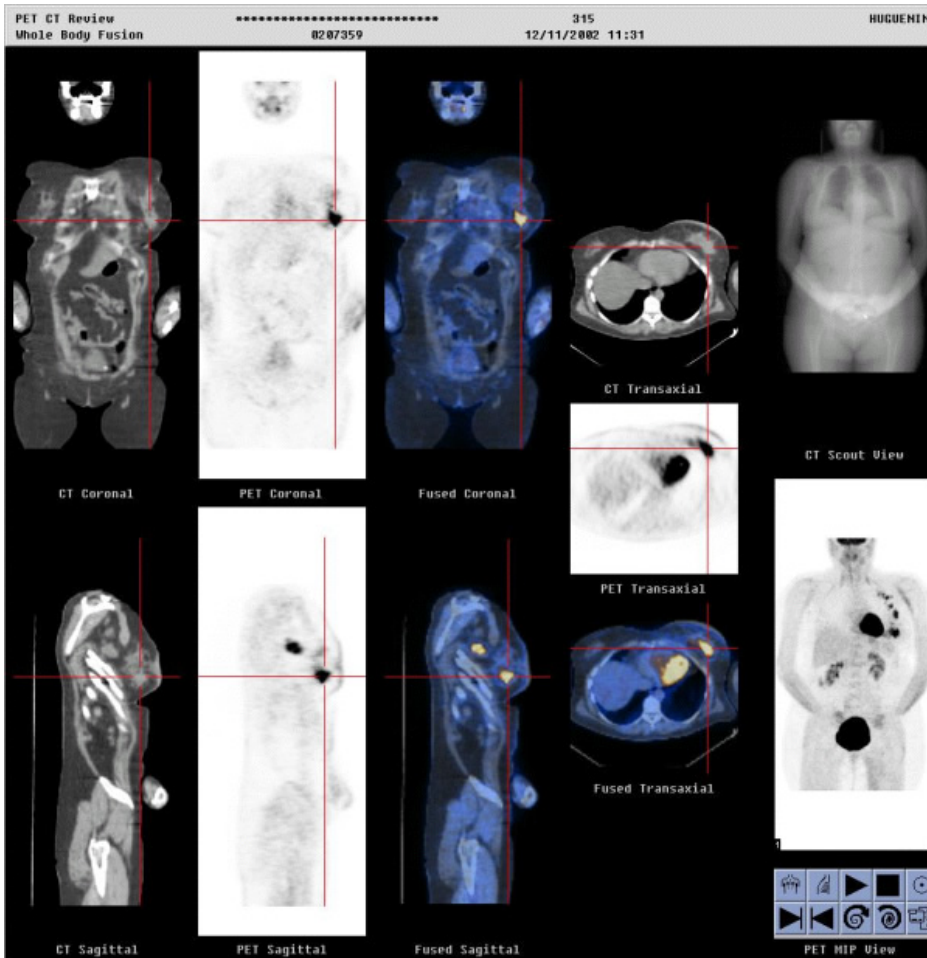


Figure 3 : Acquisition TEP – scanner dans un cas de néoplasie mammaire avec extension ganglionnaire axillaire. Cet exemple illustre la corrélation des structures anatomiques et lésionnelles visibles en tomodensitométrie et leur fixation mise en évidence en TEP. En particulier, les fixations sur la tumeur mammaire et des ganglions axillaires sont parfaitement superposées sur leur image en tomodensitométrie. Examen acquis au moyen d'un appareil GEMS Discovery LS® (scanner hélicoïdal 4 coupes et cristaux de germanate de bismuth). Images dûes à la courtoisie du Dr. A. Pecking, Centre René Huguenin, Saint-Cloud.