

Fig 10b

Mis à jour le 13/08/2010 par SFR

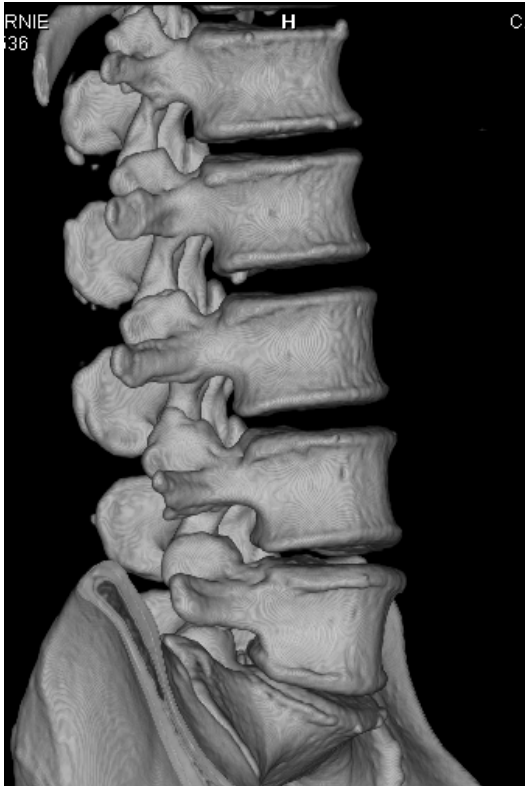


Fig 10b : reconstruction 3D des structures osseuses. Les coupes fines, infra millimétriques, améliorent la qualité des reconstructions osseuses ; A ; rachis cervical opéré, B ; rachis lombaire. 3D reconstruction of cervical spine (A), lumbar spine (B) showing the great image quality obtained with multislice CT, using infra millimeter slices .