

cas clinique - 2

Mis à jour le 13/08/2010 par SFR

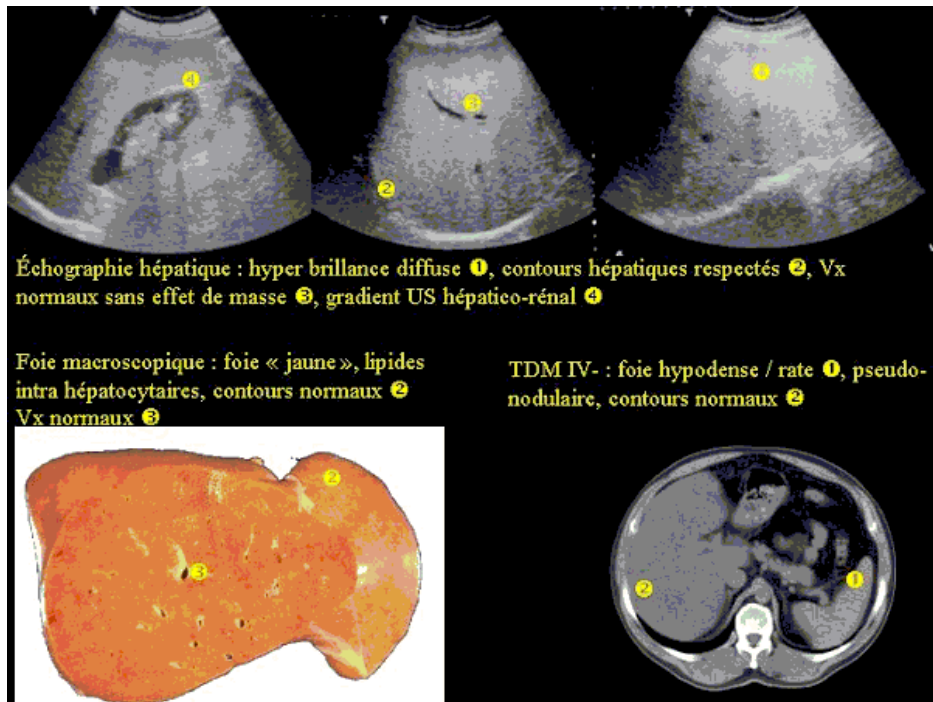
Cas clinique 2

Cas clinique 2 (1)

- Homme de 54 ans, caucasien, inactif
- sans ATCD connus
- Vagues douleurs périombilicales
- Conservation de l'état général
- apyrexie

Cas clinique 2 (2)

- ASAT, ALAT normales
- Diabète insulino-dépendant
- CRP et VS normales
- Radio de thorax normale
- ASP normal



Cas clinique 2 (3)

Diagnostic

Stéatose hépatique diffuse

Cas clinique 2 Diagnostics étiologiques (4)

- Alcoolisme
- Obésité
- Diabète
- Nutrition parentérale ou dénutrition
- Entéropathie
- Corticothérapie, chimiothérapie
- Hépatite aiguë...

Cas clinique 2 diagnostics différentiels (5)

- Stéatose nodulaire
- Hémangiome
- HNF
- Lipome, Liposarcome
- Angiomyolipome
- Adénolipome
- Métastases
- Lymphome
- CHC

- Stéatose diffuse

- Cirrhose micro nodulaire
- Lymphome diffus

Cas clinique 2 Commentaires (6)

- Échographie sensibilité 60 à 85 %
- hyper échogénicité
- Diffuse : diagnostic différentiel difficile avec la cirrhose micro-nodulaire
- Focale nodulaire : évoquer hémangiome, adénome, métastases hypervasculaires
- Carte de géographie : pas d'effet de masse sur les Vx, contours hépatiques respectés
- Sièges sous capsulaires, périvasculaires, périvésiculaires et périhilaires
- Gradient hépato-rénal
- Contours hépatiques normaux, Vx normaux

Cas clinique 2 Commentaires (7)

- TDM
- Foie hypodense IV- (<50 UH voire négatif) / rate
- Différence de densité foie/rate > 5 UH : sensibilité pour stéatose diffuse de 89%, spécificité de 97%
- Stéatose focale ~ 0 UH, sans effet de masse sur les Vx
- IV+ nodules de stéatose stables
- IRM
- Bon examen pour stéatose nodulaire focale
- EST1, EST2, Séquence STIR
- Hyper signaux T1 et T2 avec du signal aux échos successifs T2

Cas clinique 2 Conclusion (8)

- Stéatose focale si
- Nodule hyperéchogène < 2cm
- Homogène sans renforcement postérieur
- Absence de signe clinique
- Absence d'hépatopathie chronique
- Absence de néoplasie
- Fonction hépatique normale
- Stéatose diffuse si
- Hyperéchogénicité homogène
- Contours hépatiques conservés
- Architecture vasculaire normale