

Fig 1

Mis à jour le 13/08/2010 par SFR

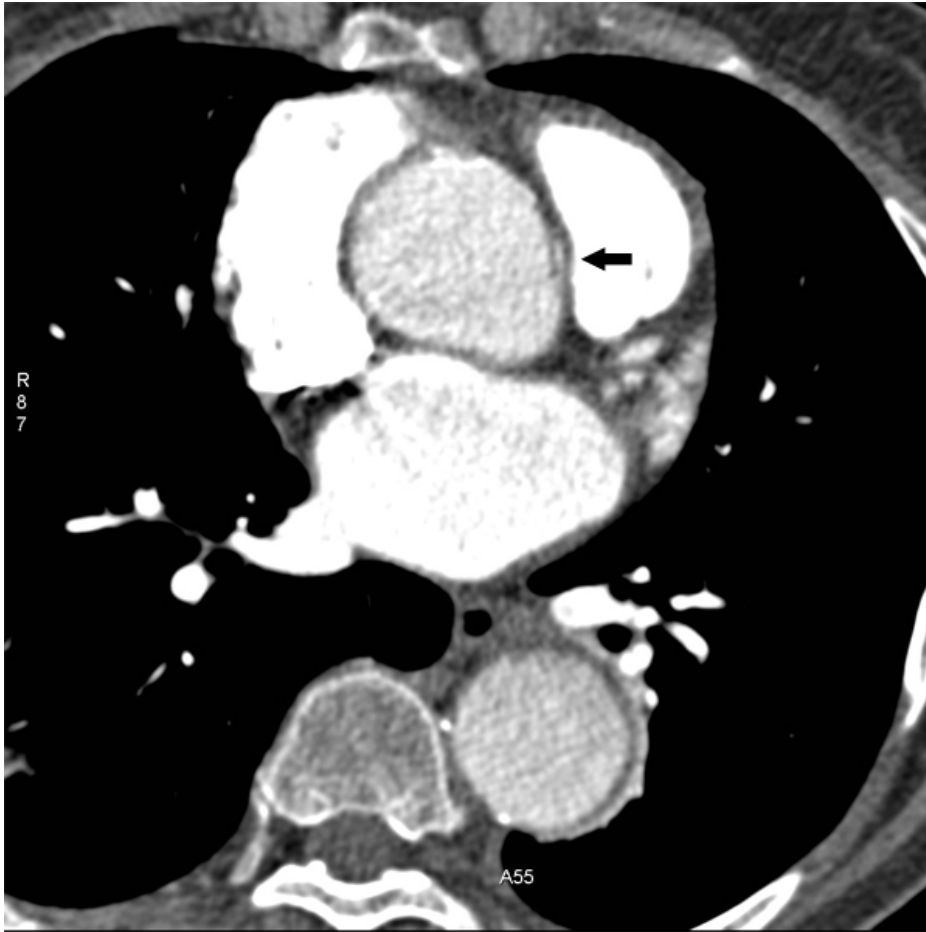


Fig. 1. Scanner cardiaque réalisé pour précordialgie atypique, chez une patiente de 59 ans, montrant une origine ectopique (flèche noire) de la coronaire droite à partir du sinus antéro-gauche de Valsalva