

Fig 1a

Mis à jour le 13/08/2010 par SFR

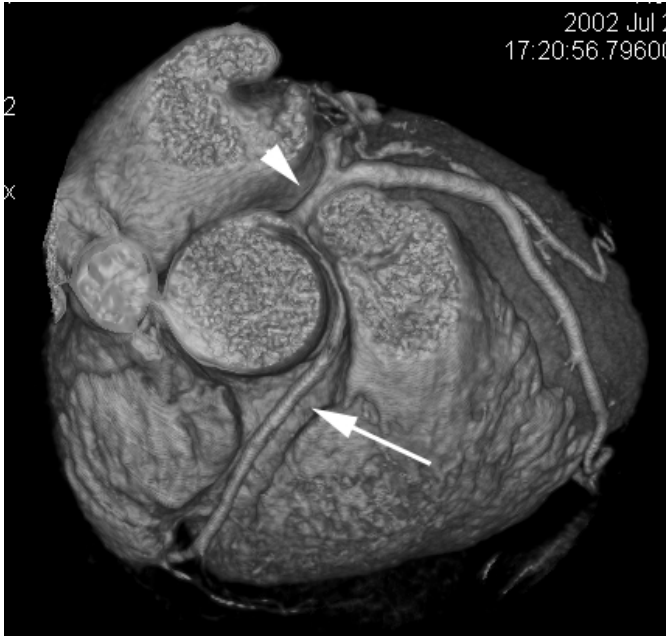


Fig 1a : Exploration cardiaque réalisée avec un scanner « 16 coupes » montrant une naissance commune de la coronaire droite (flèche blanche) et de la coronaire gauche (tête de flèche) en mode VRT. En A, vue supérieure et en B vue oblique. Cardiac CT with a multislice CT showing a common origin of the right coronary artery (white arrow) and the left coronary artery (arrow head) . A; superior view in VRT, B; oblique view in VRT.