

# COMPTE-RENDU : CANCER DE LA PROSTATE

PHILIPPE PUECH POUR LA SIGU

**Clinique :** Age, PSA, cinétique du PSA, dosages antérieurs, toucher rectal, signes fonctionnels urinaires, ATCD familial

**Date de biopsie prostatique antérieure éventuelle :**

**Examens d'imagerie comparatifs (modalité, date) :**

## Glande :

- ✓ Volume, dimensions, lobe médian éventuel, symétrie
- ✓ Zone périphérique : *signal, présence d'artéfacts, remaniements inflammatoires*
- ✓ Zone de transition : *signal, taille, rapports*
- ✓ Stroma fibromusculaire antérieur : prise de contraste :      Oui / Non

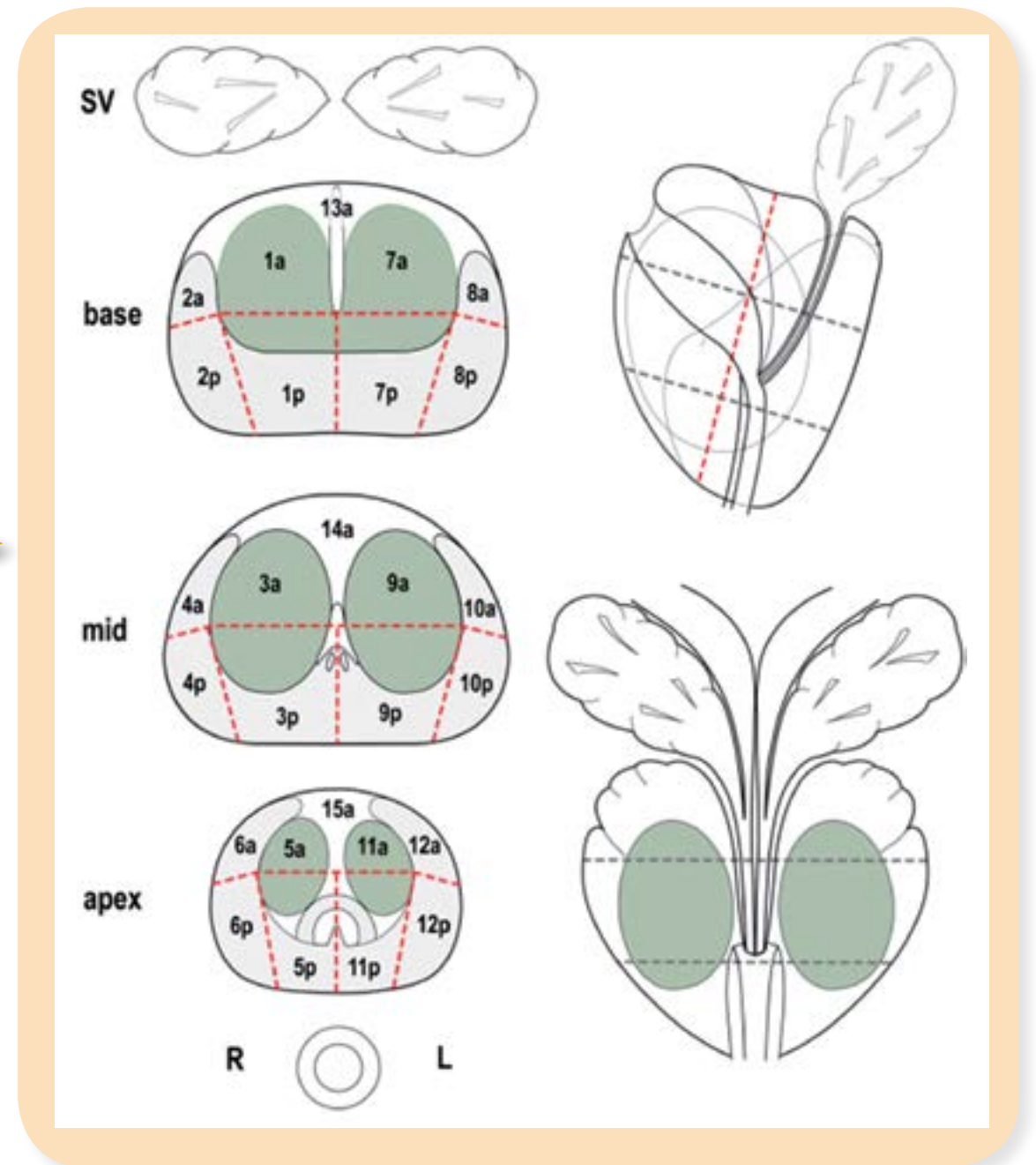
## Description de chaque lésion :

- ✓ Topographie zonale explicite (schéma)
- ✓ Extension intraprostatique
- ✓ Taille (en mm) dans 3 plans
- ✓ Degré de suspicion de malignité de 1 à 5 (tableau)
- ✓ Extension extraprostatique de 1 à 5 (tableau).
- ✓ Pour les lésions de la base, préciser l'extension séminale ; pour celle de l'apex, préciser l'extension au sphincter

**Adénopathies :**                      Oui / Non

**Métastase(s) osseuse(s) :**      Oui / Non

**Métastase(s) osseuse(s) :** (ex. rectum, ...)



Score	Signification abrégée	Signification dans le contexte de la description d'une lésion	Signification dans le contexte de la description de l'extension extraprostatique d'une lésion
Score 1	Non suspect	Très peu probable de contenir une lésion cliniquement significative	Extension très peu probable
Score 2	Peu suspect	Peu probable de contenir une lésion cliniquement significative	Extension peu probable (pas de signe direct ou indirect)
Score 3	Equivoque	On ne peut se prononcer sur la présence d'une lésion cliniquement significative	Aspect équivoque ne permettant pas de se prononcer (signes indirects ou direct incertain)
Score 4	Suspect	Probable de contenir une lésion cliniquement significative	Probable extension extraprostatique (signe direct)
Score 5	Très suspect	Hautement probable de contenir une lésion cliniquement significative	Extension extraprostatique certaine (signe direct franc)

## CONCLUSION

Examen normal : Oui / Non

Localisation de chaque lésion et probabilité de malignité selon lexique.

Extension extra prostatique et probabilité selon lexique. Identification de lésion(s) à risque de marge chirurgicale

Extension ganglionnaire

Conduite à tenir en terme de surveillance, biopsie(s) à réaliser